©2015 DAZCo, *Danesh Afarand Zistagen Co., IRAN*
ISSN: 2252-0805 *Quarterly of the Horizon of Medical Sciences 2015;21(1):31-36*

Effect of Hydroalcoholic Extract of *Prosopis farcta* Pod on Liver Histopathology and Malondialdehyde Level in Streptozotocin Diabetic Rats

ARTICLE INFO

Article Type
Original Research

Authors
Hajinezhad M.R.* *PhD,*
Esmaeel Zadeh Bahabadi S.[1] *PhD,*
Miri H.R.[2] *PhD,*
Davari S.A.[3] *PhD,*
Darvish Sargazi M.[1]

How to cite this article
Hajinezhad M.R, Esmaeel Zadeh Bahabadi S, Miri H.R, Davari S.A, Darvish Sargazi M. Effect of Hydroalcoholic Extract of Prosopis farcta Pod on Liver Histopathology and Malondialdehyde Level in Streptozotocin Diabetic Rats. Quarterly of the Horizon of Medical Sciences. 2015;21(1):31-36.

*Basic Sciences Department, Veterinary Medicine Faculty, University ofZabol, Zabol, Iran
[1]Biology Department, Basic Sciences Faculty, University of Zabol, Zabol, Iran
[2]Basic Sciences Department, Medicine Faculty, Torbat Heydarieh University of Medical Sciences, Torbat Heydarieh, Iran
[3]Pathobiology Department, Veterinary Medicine Faculty, University of Zabol, Zabol, Iran

Correspondence
Address: Veterinary Medicine Faculty, University of Zabol, Kilometer 2nd of Bonjar-Pardis Road, Zabol, Iran. Post Box: 91735-433
Phone: +9854322326567
Fax: +9854322240735
hajinezhad@uoz.ac.ir

Article History
Received: November 12, 2014
Accepted: February 23, 2015
ePublished: April 16, 2015

ABSTRACT

Aims Diabetes is a common endocrine disorderthat can lead to hyperglycemia and hyperlipidemia. The aim of this study was to investigate the effect of hydroalcoholic extract of pod *Prosopis fracta*, on liver histopathology and tissue level of malondialdehyde (MDA) in streptozotocin-induced diabetic rats.

Materials & Methods 45 male Wistar rats (200-300g) were divided into 3 groups; control, diabeticand *Prosopis farcta* extract treated diabetic. Type 1 diabetes was induced in by injection of streptozotocin (42mg/kg). One week after diabetes induction, *Prosopis farcta* extract (300mg/kg of body weight) was administered to treated diabetic group by gavage for 30 days. Hepatic histological changes were assessed with Hematoxylin-Eosin staining under light microscopy. The liver concentration of MDA was determined as thiobarbituric acid reactive substances (TBARS). The obtained data were statistically analyzed using Students T and Mann-Whitney rank sum tests.

Findings Administration of *Prosopis fracta* extract decreased the concentration of malondialdehyde in liver tissue of treated diabetic group in comparison to diabetic group significantly ($p<0.05$). Inflation and vacuolation of hepatocytes were observed with disarrangement of hepatic cords and sinusoidal narrowing. All previous signs were improved in *Prosopis fracta* treated group.

Conclusion Hydro-alcoholic extract of *Prosopis fracta* pod can reduce the level of malondialdehyde as a marker of lipid peroxidation in liver and prevent the histopathological changes of liver associated with diabetes.

Keywords Prosopis; Pathology; Liver; Diabetes Mellitus

CITATION LINKS

[1] Oxidative stress and diabetic complications [2] Regulation of endothelial function by mitochondrial reactive oxygen species [3] Cellular dysfunction in diabetes as maladaptive response tomitochondrial oxidative stress [4] Oxidative stress and mitochondrial dysfunction in type 2 diabetes [5] Oxidative stress and benefits of antioxidant agents in acute and chronic hepatitis [6] Use of alternative medicines in diabetes mellitus [7] Flavonoids diversification in organs of two prosopisfarcta (Banks & Sol.) Eig.(Leguminosea, Mimosoideae) populations occurring in the northeast and the southeast of Tunisia [8] Antidiabetic plants and their active constituents [9] The evaluation of chemical composition and dry matter degradability of prosopisfarcta fruit using in situ nylon bag technique [10] Iraqi medicinal plants: Total flavonoid contents, free-radical scavenging and bacterial beta-glucuronidase inhibition activities [11] Plant-derived phenolic antioxidants [12] Effect of ethanolic extract of pod Prosopisfarcta plant on neuronal density of anterior horn following Sciatic nerve compression in Rats [13] The effect of fruit pod powder and aquatic extract of prosopisfarcta on healing cutaneous wounds in diabetic Rat [14] Plants used for the treatment of diabetes in Jordan: A review of scientific evidence [15] Effects of otostegiapersica extract on serum level of glucose and morphology of pancreas in diabetic rats [16] The effect of Hydroalcoholic extracts of prangosferulacea on blood factors of kidney and liver functions in diabetic male wistar rats [17] Investigating the effects of aqueous extract of asafoetida resin on the serum level of insulin and blood glucose in type 1 diabetic rats [18] Plasma malondialdehyde as biomarker for oxidative stress: Reference interval and effects of life-style factors [19] Preventive effect of garlic on histopathology of liver and markers of hepatic injury in streptozotocin-induced diabetic rats [20] Strategies of antioxidant defense [21] Traditional knowledge of wild edible plants used in Palestine (Northern West Bank): A comparative study [22] Cardiovascular studies on prosopisfarcta [23] Plants used for the treatment of diabetes in Israel [24] Hypoglycemic effects of prosopisfarcta [25] Investigation of the effects of prosopisfarcta plant extract on rat's aorta [26] Hepatoprotective potential of prosopisfarcta beans extracts against acetaminophen-induced Hepatotoxicity in wister rats [27] Anti-diabetic effect of prosopisfarcta (Bank &Soland) J. F. Macbar extract in rats

All keywords and available citations are linked in this page.

تأثیر عصاره هیدروالکلی غلاف میوه کهورک بر هیستوپاتولوژی و میزان مالون دی‌آلدئید کبد در موش‌های صحرایی دیابتی‌شده با استرپتوزوتوسین

محمدرضا حاجی‌نژاد* PhD
گروه علوم پایه، دانشکده دامپزشکی، دانشگاه زابل، زابل، ایران
صدیقه اسمعیل‌زاده بهابادی PhD
گروه زیست‌شناسی، دانشکده علوم پایه، دانشگاه زابل، زابل، ایران
حمیدرضا میری PhD
گروه علوم پایه، دانشکده پزشکی، دانشگاه علوم پزشکی تربت حیدریه، تربت حیدریه، ایران
سیده‌آیدا داوری PhD
گروه پاتوبیولوژی، دانشکده دامپزشکی، دانشگاه زابل، زابل، ایران
موسی درویش سرگزی BSc
گروه زیست‌شناسی، دانشکده علوم پایه، دانشگاه زابل، زابل، ایران

چکیده

اهداف: دیابت اختلال آندوکرینی شایعی است که باعث هیپرلیپیدمی و هیپرگلیسمی می‌شود. هدف از این مطالعه، بررسی تاثیر عصاره غلاف میوه کهورک بر هیستوپاتولوژی کبد و غلظت مالون‌دی‌آلدئید بافت کبد در موش‌های صحرایی دیابتی بود.

مواد و روش‌ها: ۴۵ سر موش صحرایی نر ویستار (۳۰۰-۲۰۰گرم) به سه گروه شاهد، دیابتی و دیابتی تحت درمان تقسیم شدند. دیابت نوع یک با تزریق داخل‌صفاقی استرپتوزوتوسین (۴۲میلی‌گرم بر کیلوگرم) القا شد. یک هفته پس از دیابتی‌شدن، عصاره غلاف کهورک (۳۰۰میلی‌گرم بر کیلوگرم وزن بدن) به‌مدت ۳۰ روز به‌صورت گاواژ به موش‌های گروه دیابتی تحت تیمار خورانده شد. تغییرات هیستوپاتولوژیک کبد با رنگ‌آمیزی هماتوکسیلین- ائوزین و میکروسکوپ نوری مورد بررسی قرار گرفت. همچنین میزان مالون‌دی‌آلدئید بافت کبد براساس واکنش تیوباربیتوریک‌اسید اندازه‌گیری شد. داده‌ها با استفاده از آزمون آماری T استیودنت و آزمون مجموع رتبه‌ای من- ویتنی بررسی شدند.

یافته‌ها: تیمار با عصاره کهورک، غلظت مالون‌دی‌آلدئید بافت کبد را در گروه دیابتی تحت تیمار در مقایسه با گروه دیابتی به‌طور معنی‌داری کاهش داد ($p<0/05$). تورم و واکوئوله‌شدن هپاتوسیت‌ها همراه با نامنظم‌شدن هپاتیک‌کوردها و باریک‌شدن سینوزوئیدها در گروه دیابتی مشاهده شد. همه علایم مذکور در گروه دیابتی تحت درمان بهبود داشت.

نتیجه‌گیری: عصاره غلاف میوه کهورک می‌تواند غلظت مالون‌دی‌آلدئید را به‌عنوان شاخص پراکسیداسیون لیپیدی در بافت کبد کاهش دهد و از آسیب کبدی ناشی از دیابت جلوگیری کند.

کلیدواژه‌ها: کهورک، آسیب‌شناسی، کبد، دیابت شیرین

تاریخ دریافت: ۱۳۹۳/۰۸/۲۱
تاریخ پذیرش: ۱۳۹۳/۱۲/۰۶
*نویسنده مسئول: hajinezhad@uoz.ac.ir

مقدمه

بیماری دیابت یکی از مسایل پیچیده در علم پزشکی است. این عارضه، ارتباط تنگاتنگی با بیماری‌های قلبی- عروقی دارد. عوارض جانبی بیماری دیابت با افزایش تولید گونه‌های فعال اکسیژن در ارتباط است[1]. گونه‌های فعال اکسیژن که در اصطلاح عوامل اکسیدان خوانده می‌شوند، بسیار واکنش‌پذیرند و به غشای سلول و اندامک‌های حیاتی مانند میتوکندری‌ها آسیب می‌رسانند[2]. استرس اکسیداتیو موجب پراکسیدشدن لیپیدهای غشای سلول و سخت‌شدن دیواره سلول‌ها می‌شود و در نتیجه، کارکرد نرمال سلول مختل شده و سلول می‌میرد[3]. استرس اکسیداتیو در پاتوژنز بسیاری از بیماری‌ها مثل دیابت، آترواسکلروز و سرطان نقش مهمی دارد. رادیکال‌های آزاد مانند آنیون سوپراکسید با شرکت در واکنش‌های سلولی سبب افزایش تولید متابولیت‌های ثانویه مانند پراکسیدهیدروژن می‌شوند که سمیت بیشتری نسبت به رادیکال‌های آزاد دارند. سیستم‌های دفاع آنتی‌اکسیدانی بدن از آسیب حاصل از رادیکال‌های آزاد جلوگیری می‌کنند. عدم تناسب تولید رادیکال‌های آزاد و سیستم دفاع آنتی‌اکسیدانی، شرایط را برای استرس اکسیداتیو مهیا می‌کند. در سطح سلولی می‌توان با مهار پروتئین‌های جفت‌نشده میتوکندری NADH و iNOS سطح استرس اکسیداتیو را کاهش داد[4].

دیابت از دسته بیماری‌هایی است که ارتباط نزدیک با استرس اکسیداتیو دارد. در این بیماری میزان رادیکال‌های آزاد افزایش چشمگیری می‌یابد[4]. مالون‌دی‌آلدئید که در فرآیند پراکسیداسیون لیپیدی تولید می‌شود از مهم‌ترین شاخص‌های تعیین سطح استرس اکسیداتیو است. با استفاده از مواد موثره گیاهی که دارای خاصیت ضددیابتی و آنتی‌اکسیدانی هستند می‌توان سطح مالون‌دی‌آلدئید را کاهش داد[5]. با توجه به کاربرد روزافزون گیاهان دارویی در درمان دیابت، شناخت خواص این گیاهان اهمیت بیشتری یافته است. گیاهان دارویی از منابع غنی آنتی‌اکسیدان‌های طبیعی هستند و می‌توانند قدرت آنتی‌اکسیدان‌های پلاسما را افزایش داده و خطر سرطان، بیماری‌های قلبی- عروقی و دیابت را کاهش دهند. از سوی دیگر، آنتی‌اکسیدان‌های طبیعی به‌دلیل ارزان و دردسترس‌بودن می‌توانند جایگزین مناسبی برای داروهای شیمیایی باشند یا به‌عنوان داروی مکمل همراه با آنها مصرف شوند[6].

کهورک یا *پروسوپیس فارکتا* (*Prosopis farcta*) متعلق به خانواده حبوبات (لگومیناسه) است. جغجغه یا کهور سوری (*Syrian mesquite*)، بومی آسیا است و در مناطق وسیعی از هندوستان تا ایران و عراق یافت می‌شود[7]. برخی ترکیبات موثر موجود در گیاه کهورک عبارت از ۵- هیدروکسیل، آلکالوئیدها، ال- آرابینوز، لکتین، آپیگنین و تریپتامین هستند[8]. همچنین عصاره اتانولی میوه این گیاه حاوی آلکالوئید، تانن، گلیکوزید، فلاونوئید و ساپونین است[9, 10]. در ایران از میوه و برگ‌های این گیاه برای

درمان دیابت و طیف گسترده‌ای از بیماری‌ها استفاده می‌شود. برخی از کاربردهای این گیاه در پژوهش‌های جدید به‌اثبات رسیده است. اما بیشتر موارد کارکرد این گیاه، در فرهنگ عامیانه مردم هر منطقه ریشه دارد و توسط مراجع دانشگاهی و علمی بررسی نشده است؛ مثلاً از میوه کهورک برای درمان اسهال، سرفه و سرماخوردگی استفاده می‌شود[11]. به‌تازگی اثر محافظت‌کننده نورونی برگ گیاه کهورک به‌اثبات رسیده است[12]. برگ این گیاه برای درمان زخم ناشی از دیابت کاربرد دارد. اما تاکنون مکانیزم دقیق تاثیر آن به‌درستی درک نشده است[13]. در کشور اردن نیز از عصاره حاصل از ریشه این گیاه در درمان دیابت استفاده می‌شود[14]. گیاهان دارویی و ترکیبات دارویی با منشا گیاهی دارای طیف وسیعی از آنتی‌اکسیدان‌ها هستند که می‌توانند در درمان بیماری‌های مرتبط با دیابت موثر باشند. عوارض جانبی کمتر و قیمت مناسب ترکیبات گیاهی از دیگر دلایل گرایش روزافزون نسبت به این داروها است. تاکنون مطالعه‌ای در مورد اثر میوه گیاه کهورک بر کاهش عوارض جانبی ناشی از بیماری دیابت انجام نشده است.

هدف از این مطالعه، بررسی اثر عصاره غلاف گیاه کهورک بر هیستوپاتولوژی کبد و مالون‌دی‌آلدئید بافت کبد به‌عنوان شاخص استرس اکسیداتیو بود.

مواد و روش‌ها

تعداد ۴۵ سر موش صحرایی نر از نژاد ویستار با وزن ۲۰۰ تا ۳۰۰گرم از دانشگاه علوم پزشکی مشهد تهیه شده و در مرکز پرورش دانشکده دامپزشکی دانشگاه زابل نگهداری شدند. حیوانات در شرایط استاندارد با نور، دما و غذای مناسب قرار گرفتند و پس از ۱۰ روز که موش‌ها با شرایط آزمایشگاه سازگار شدند، آزمایشات انجام گرفت. این پژوهش براساس قوانین بین‌المللی در مورد حیوانات آزمایشگاهی و آیین‌نامه کمیته‌های منطقه‌ای اخلاق در پژوهش‌های علوم پزشکی به انجام رسید.

حیوانات مورد آزمایش پس از سازگاری با محیط جدید به‌طور تصادفی به گروه‌های ۱۵تایی شاهد، دیابتی و دیابتی تحت درمان با ۳۰۰میلی‌گرم بر کیلوگرم وزن بدن عصاره میوه گیاه کهورک تقسیم شدند. موش‌های صحرایی گروه دوم و سوم با تزریق داخل‌صفاقی استرپتوزوسین (۴۲میلی‌گرم بر کیلوگرم) دیابتی شدند. سه روز پس از تزریق، دیابتی‌شدن موش‌ها با اندازه‌گیری قند خون تایید شد. گلوگز خون بالاتر از ۲۵۰میلی‌گرم بر دسی‌لیتر مبنای دیابتی‌شدن در نظر گرفته شد. برای تهیه محلول خوراکی برای گاواژدادن موش‌ها از عصاره هیدروالکلی برگ گیاه کهورک براساس غلظت ۳۰۰، مقدار ۱۶/۷۵گرم از پودر عصاره به‌دست‌آمده در داخل بالن ژوژه ۲۵۰سی‌سی ریخته شد که با آب مقطر به حجم ۲۵۰سی‌سی رسید. داخل بالن ژوژه مگنت انداخته و روی هیتر قرار داده شد تا خوب هم خورده و محلول یکنواختی به‌دست آمد. انتخاب این دوز از عصاره‌ها براساس آزمایش‌های اولیه صورت گرفت. برای انتخاب دوز ابتدا با بررسی منابع مختلف، غلظتی از عصاره که محققان دیگر نیز در عصاره‌های گیاهان دیگر به نتیجه رسیده بودند انتخاب شد[15, 16]. از آنجا که دوزهای بالاتر و پایین‌تر ۳۰۰میلی‌گرم بر کیلوگرم وزن بدن نتیجه مطلوبی نداشتند این دوز برای گروه تحت تیمار انتخاب شد. براساس وزن موش به‌وسیله تیوپ فدینگ عمل گاواژ به‌مدت ۳۰ روز در ساعت مشخص از روز ادامه داشت. دوره تیمار ۳۰روزه با توجه به مطالعات مشابه انتخاب شد[17-19]. به موش‌های گروه شاهد در این مدت سرم فیزیولوژی خورانده شد تا از لحاظ استرس واردشده همه در یک سطح باشند.

عصاره‌گیری از گیاه کهورک: به‌منظور تهیه عصاره، گیاه کهورک از اداره منابع طبیعی زابل تهیه شد و سپس به پژوهشکده سلولی و مولکولی دانشگاه زابل انتقال یافت و توسط کارشناسان گیاه‌شناسی شناسایی و تایید شد. میوه جمع‌آوری‌شده در سایه خشک شد. میوه این گیاه دارای بخشی به نام غلاف است که اطراف دانه‌ها را فرا می‌گیرد. غلاف میوه این گیاه به‌طور کامل از دانه‌ها جدا و آسیاب شد. پس از آسیاب‌کردن، در ۳۰۰گرم بر لیتر اتانول ۸۰٪ به‌مدت ۴۸ ساعت در محیط تاریک نگه داشته شد. محلول به‌دست‌آمده سپس با پمپ خلا صاف شده و عصاره به‌دست‌آمده در پلیت‌های پیرکس داخل آون ۴۰°C به‌مدت ۲۴ ساعت قرار گرفت تا کاملاً خشک شود. سپس توسط هاون مخصوص پودر شد و دور از نور در ۴°C (یخچال معمولی) نگهداری شد تا در هنگام نیاز مورد استفاده قرار گیرد. عصاره غلاف میوه کهورک به‌مدت ۳۰ روز به موش‌های صحرایی به‌صورت گاواژ خورانده شد. در پایان آزمایش، از قلب موش‌های صحرایی خونگیری به‌عمل آمد. سپس به‌طریقه انسانی و با مصرف داروی بی‌هوشی آسان‌کشی شده، کالبدگشایی انجام گرفت و نمونه‌های کبد برای بررسی هیستوپاتولوژیک در محلول ۱۰٪ فرمالین بافری قرار داده شد. نمونه‌های بافتی کبد مورد پاساژ قرار گرفته و پس از تهیه مقاطع ۴ تا ۵میکرونی به‌وسیله هماتوکسیلین و ائوزین رنگ‌آمیزی شدند. مقاطع بافتی سپس در زیر میکروسکوپ نوری مورد ارزیابی قرار گرفتند. بعد از گردآوری داده‌های مربوط به هر کدام از موش‌ها، اعداد به‌دست‌آمده با استفاده از آزمون آماری تی استیودنت و آزمون مجموع رتبه‌ای من- ویتنی بررسی شدند. سطح معنی‌داری در حد $p<0/05$ در نظر گرفته شد.

اندازه‌گیری مالون‌دی‌آلدئید بافتی به وسیله تیوباربیتوریک‌اسید: در پایان آزمایش و پس از آسان‌کشی (کشتن حیوان با رعایت اخلاق)، بافت کبد جدا شد و پس از شستشو با سالین سرد وزن هر کبد اندازه‌گیری شد. نمونه‌های کبد همراه با بافر تریس هموژنیزه شدند و محلول هموژنیزه‌شده سانتریفوژ شد. برای جلوگیری از تخریب پروتئین‌ها و آنزیم‌ها، تمام مراحل ذکرشده در دمای ۴ درجه سانتی‌گراد و در سردخانه دانشکده

دامپزشکی زابل انجام شد. پس از پایان مرحله سانتریفوژ، محلول شفاف بالایی با استفاده از پیپت از بقیه محلول جدا شده و قسمت پایینی محلول دور ریخته شد. برای سنجش میزان مالون‌دی‌آلدئید بافتی از محلول شفاف بالایی استفاده شد. اندازه‌گیری سطح بافتی مالون‌دی‌آلدئید به‌وسیله تعیین مقدار مواد واکنش‌دهنده با تیوباربیتوریک‌اسید و دستورالعمل کیت (انزان شیمی، تهران) انجام شد. براساس دستورالعمل کیت، ۱۰۰میکرولیتر از بافت هموژنیزه، آب مقطر دیونیزه و سدیم‌کلرید ۰/۹٪ (به نسبت حجمی یک:یک:یک) داخل لوله آزمایش ریخته شد. لوله آزمایش به‌مدت ۴۰ دقیقه در ۳۷°C نگهداری شد. سپس با استفاده از یک میلی‌لیتر اسیدکلریدریک ۰/۸مولار که حاوی اسیدتری‌کلرواستیک ۱۲/۵٪ است واکنش متوقف شد. پس از اضافه‌کردن یک سی‌سی محلول تیوباربیتوریکاسید ۱٪، محلول به‌مدت ۲۰ دقیقه جوشانده و در دمای اتاق سرد شد. محلول سردشده به‌مدت ۳۰ دقیقه در ۳۰۰۰دور در دقیقه سانتریفوژ شد. جذب نوری محلول در طول موج ۵۳۲نانومتر با استفاده از دستگاه اسپکتروفتومتر (UNICO UV/VIS- 2100؛ ایالات متحده) سنجش شد.

تجزیه وتحلیل آماری داده‌ها: از نظر آماری تمام نتایج به‌صورت میانگین±خطای استاندارد بیان شد. برای مقایسه نتایج هر پارامتر در هر یک از گروه‌ها قبل و بعد از بررسی، از آزمون تحلیل واریانس با اندازه‌گیری‌های مکرر و آزمون تی زوجی استیودنت استفاده شد. مقایسه گروه‌ها با همدیگر در هر یک از دوره‌های زمانی با استفاده از آزمون تحلیل واریانس یک‌طرفه و به‌دنبال آن آزمون تکمیلی توکی انجام گرفت. $p<0/05$ به‌عنوان درجه معنی‌داری در نظر گرفته شد.

یافته‌ها

غلظت مالون‌دی‌آلدئید بافتی تفاوت معنی‌داری بین دو گروه شاهد (۲/۴±۸/۱میکرومول بر گرم پروتئین) و تیمار (۳/۱±۱۲/۷میکرومول بر گرم پروتئین) داشت. در پایان ۳۰ روز، میزان مالون‌دی‌آلدئید بافت کبد در گروه دیابتی در حد معنی‌داری بیش از گروه شاهد بود ($p<0/05$)، اما تیمار با عصاره کهورک در گروه دیابتی سبب کاهش معنی‌داری در میزان مالون‌دی‌آلدئید بافت کبد در مقایسه با گروه دیابتی تیمارنشده (۲/۷±۹/۲میکرومول بر گرم پروتئین) شد.

در بررسی هیستوپاتولوژیک کبد در گروه دیابتی، تورم و واکوئله‌شدن هپاتوسیت‌ها به‌علت تجمع گلیکوژن و همچنین تجمع رسوبات گلیکوژن در سیتوپلاسم هپاتوسیت‌ها مشاهده شد که قسمت عمده این ضایعات در ناحیه مرکز لوبولی و اطراف ورید مرکزی بود. به‌علت وجود تورم و تجمع رسوبات گلیکوژنی در سیتوپلاسم هپاتوسیت‌ها، هسته‌ها پیکنوزه و هپاتیک کوردها نامنظم شده بودند. همچنین سینوزوئیدها که بین طناب‌های هپاتوسیتی قرار گرفته‌اند، به‌علت کمبود فضا نسبت به حالت طبیعی باریک‌تر شده بودند. در هیچ کدام از نمونه‌های گروه دیابتی سلول‌های آماسی و نکروز سلولی مشاهده نشد. در گروه دیابتی تحت درمان با عصاره گیاه کهورک پارانشیم کبد سالم بوده، در سیتوپلاسم هپاتوسیت‌ها تجمع رسوبات یا واکوئول مشاهده نشد و هسته‌ها و سینوزوئیدها نیز وضعیت طبیعی داشتند (شکل ۱).

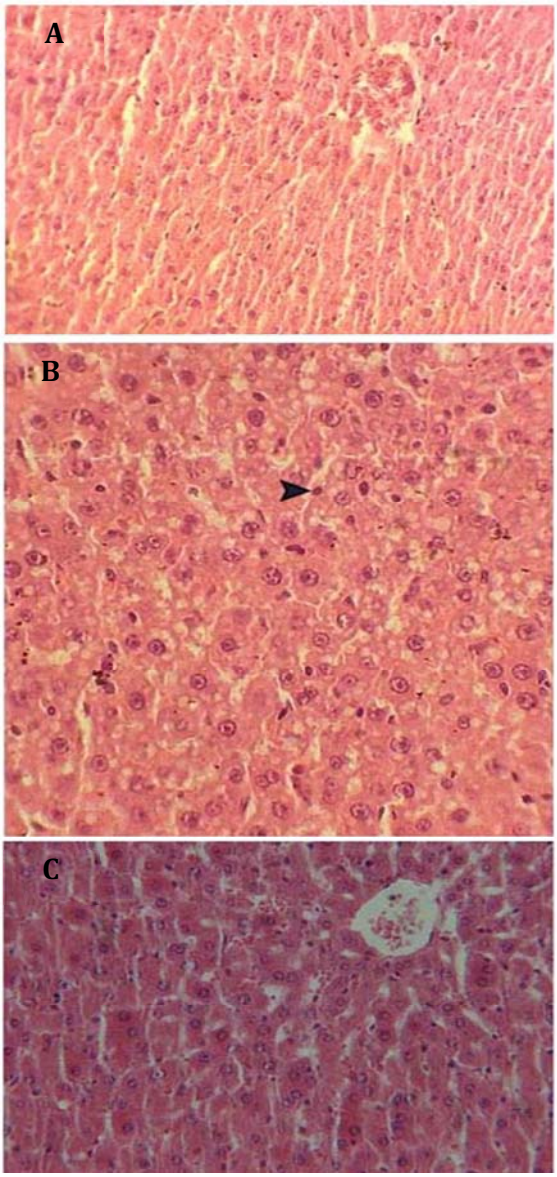

شکل ۱) A: پارانشیم کبد موش صحرایی در گروه دیابتی. تجمع رسوبات گلیکوژن در سیتوپلاسم هپاتوسیت‌ها در ناحیه میانی لوبول کبدی و اطراف سیاهرگ مرکزی که سبب باریک‌شدن سینوزوئیدها شده است (بزرگ‌نمایی ۲۰۰× با رنگ‌آمیزی H&E)؛ B: پارانشیم کبد موش صحرایی در گروه دیابتی. تورم و واکوئله‌شدن سیتوپلاسم هپاتوسیت‌ها به‌علت تجمع گلیکوژن، پیکنوزه‌شدن هسته هپاتوسیت‌ها (نوک فلش) و نامنظم قرارگرفتن هپاتیک کوردها (بزرگ‌نمایی ۷۲۰× با رنگ‌آمیزی H&E)؛ C: پارانشیم کبد موش صحرایی در گروه دیابتی تحت درمان. هپاتوسیت‌ها سالم بوده، فاقد هرگونه تجمع رسوبات یا واکوئول هستند (بزرگ‌نمایی ۷۲۰× با رنگ‌آمیزی H&E).

بحث

در پژوهش کنونی اثر عصاره میوه کهورک بر غلظت مالون‌دی‌آلدئید بافتی و هیستوپاتولوژی کبد در موش‌های صحرایی دیابتی ارزیابی شد. نتایج به‌دست‌آمده در نمودار ۱ نشان می‌دهد که تیمار با عصاره باعث کاهش معنی‌دار میزان مالون‌دی‌آلدئید می‌شود. نتایج حاصل از این مطالعه بیانگر آن است که عصاره این گیاه سبب کاهش غلظت مالون‌دی‌آلدئید در گروه‌های تیمار در مقایسه با گروه شاهد شده است. تعیین غلظت مالون‌دی‌آلدئید به‌عنوان یکی از شاخص‌های استرس اکسیداتیو در بسیاری از مطالعات مورد ارزیابی قرار گرفته است[18].

گیاه کهورک دارای ترکیباتی با خاصیت آنتی‌اکسیدان است که می‌توانند در درمان دیابت موثر باشند. آنتی‌اکسیدان‌ها با مکانیزم‌های مختلف سبب خنثی‌کردن گونه‌های فعال اکسیژن می‌شوند؛ به‌عنوان مثال، برداشت یون‌های فلزی کاتالیتیک مانند Fe^{2+} ، cu^{2+} و برداشت گونه‌های فعال اکسیژن مانند یون سوپراکسید $[O_2]$ و پراکسیدهیدروژن (H_2O_2). سیستم‌های آنتی‌اکسیدانی به دو گروه آنزیمی و غیرآنزیمی تقسیم می‌شوند. آنزیم‌هایی مانند سوپراکسیددیسموتاز (SOD)، کاتالاز (CAT) و گلوتاتیون‌پراکسیداز (GP_X) جزو سیستم‌های دفاع آنتی‌اکسیدان آنزیمی هستند. سیستم دفاع آنتی‌اکسیدانی غیرآنزیمی شامل آنتی‌اکسیدان‌هایی مانند اسیدآسکوربیک، ویتامین E (آلفا توکوفرول) و کاروتنوئیدها است[20].

گیاه کهورک سرشار از فلاونوئیدها و ترکیبات فنولیک است که اثرات درمانی آنها به‌اثبات رسیده است. فلاونوئیدها آنتی‌اکسیدان‌های موثری در خنثی‌کردن رادیکال‌های آزاد هستند. ترکیبات فنولیک می‌توانند یک اتم هیدروژن را به رادیکال آزاد داده و آن را خنثی کنند. پاکسازی رادیکال‌های آزاد توسط ترکیبات فنولی برای ویژگی آنتی‌اکسیدانی آنها بسیار اهمیت دارد و می‌تواند با قطع واکنش‌های زنجیره‌ای رادیکال آزاد، از شروع آن جلوگیری نماید. از جمله ترکیبات فنولیک موجود در عصاره کهورک، کروستین است که دارای اثرات آنتی‌اکسیدانی قوی است [۲۱]. آزولن نیز از ترکیباتی است که در عصاره کهورک وجود دارد و اثرات آنتی‌اکسیدانی کهورک را به آن ربط می‌دهند. ساپونین موجود در گیاه کهورک می‌تواند گلوکز و لیپوپروتئین‌های پلاسما را کاهش دهد. همچنین خاصیت آنتی‌اکسیدانی ترکیبات فنولیک موجب حذف رادیکال‌های آزاد و کاهش غلظت مالون‌دی‌آلدئید پلاسما می‌شود. گیاه کهورک دارای دو گروه مهم از ساپونین‌ها به‌نام کوکوربیتان (cucurbitane) و اولیانان (oleanane) است که دارای اثر متوسط آنتی‌اکسیدانی هستند و می‌توانند از افزایش قند خون جلوگیری کنند. ساپونین‌ها می‌توانند برخی آنزیم‌های مسیر بیوسنتز کلسترول را مهار کنند[22]. در مطالعه حاضر، القای دیابت در موش‌های صحرایی سبب افزایش میزان مالون‌دی‌آلدئید بافت کبد شد. در بیماری دیابت، میزان تولید رادیکال‌های آزاد افزایش یافته و قدرت دفاع آنتی‌اکسیدانی بدن در مواجهه با رادیکال‌های تولیدشده کاهش می‌یابد. مالون‌دی‌آلدئید، محصول نهایی پراکسیداسیون لیپیدی است که برای بررسی حضور گونه‌های فعال اکسیژن و ایجاد پراکسیداسیون لیپیدی سنجش می‌شود. کاهش فعالیت آنزیم‌های آنتی‌اکسیدانی موجب افزایش غلظت مالون‌دی‌آلدئید پلاسما شده و میزان سایر شاخص‌های استرس اکسیداتیو را افزایش می‌دهد[23]. همان طور که نتایج تحقیق نشان داد، تجویز عصاره میوه گیاه توانست باعث کاهش پراکسیداسیون لیپیدی شود.

عصاره برگ این گیاه دارویی موجب افزایش حساسیت سلول‌ها به انسولین و کاهش گلوکز سرم می‌شود[24]. همچنین در کاهش سطح تری‌گلیسرید و اسیدهای چرب آزاد (FFA) نقش دارد[25]. تجویز عصاره دانه این گیاه می‌تواند بیان ژن سازنده گیرنده LDL را در بافت کبد افزایش دهد[26]. در بررسی حاضر، کاهش آسیب کبدی ناشی از هیپرلیپیدمی می‌تواند در نتیجه این مکانیزم‌ها باشد.

تزریق عصاره ریشه گیاه کهورک به‌صورت زیرجلدی به موش‌های دیابتی سبب کاهش معنی‌دار غلظت قند خون شد، هر چند این کاهش از نظر آماری معنی‌دار نبود که احتمالاً به‌علت نحوه تجویز عصاره است. بررسی توکسیکولوژیک نشان داد که عصاره ریشه این گیاه فاقد اثرات سمی است[27]. بررسی حاضر نشان داد تجویز میوه گیاه کهورک سبب کاهش سطح مالون‌دی‌آلدئید می‌شود که احتمالاً به‌دلیل وجود ساپونین‌ها و ترکیبات فلاونوئیدی میوه بوده که از آغاز واکنش زنجیره‌ای رادیکال آزاد جلوگیری می‌کنند.

از محدودیت‌های این مطالعه می‌توان به عدم ارزیابی فعالیت آنزیم‌های آنتی‌اکسیدانی کبد مانند سوپراکسیددیسموتاز، کاتالاز و گلوتاتیون‌پراکسیداز اشاره کرد. پیشنهاد می‌شود که در طرح‌های مشابه آتی، شاخص‌های مرتبط با استرس اکسیداتیو در بافت‌های دیگر مانند کلیه، قلب و مغز بررسی شود. در پایان، با توجه به یافته‌های مطالعه حاضر به‌نظر می‌رسد که عصاره گیاه کهورک سطح مالون‌دی‌آلدئید بافت کبد را در موش‌های صحرایی دیابتی کاهش می‌دهد. هر چند که بررسی‌های بیشتر برای شناسایی مکانیزم‌های عمل و اثر بخش‌های مختلف گیاه پیشنهاد می‌شود.

نتیجه‌گیری

یافته‌های این پژوهش نشان می‌دهد که عصاره غلاف گیاه کهورک، میزان پراکسیداسیون لیپیدی را کاهش می‌دهد و می‌تواند از عوارض ثانویه بیماری دیابت جلوگیری کند.

تشکر و قدردانی: از همکاری آقای *مهدی میرشکار* برای انجام محاسبه‌های آماری و آقای *محمد شیخ* مسئول آزمایشگاه فیزیولوژی تشکر می‌شود.

تاییدیه اخلاقی: پروتکل این پژوهش براساس قوانین بین‌المللی در مورد حیوانات آزمایشگاهی و سند تصویب در کمیته اخلاق در پژوهش‌های علوم پزشکی (BP-QP-106 -01) و به انجام رسید.

تعارض منافع: هیچ گونه تعارض منافع توسط نویسندگان بیان نشده است.

منابع مالی: مطالعه براساس پایان‌نامه کارشناسی‌ارشد آقای *موسی درویش سرگزی* و با هزینه گروه زیست‌شناسی دانشگاه زابل انجام گرفت.

منابع

1- Giacco F, Brownlee M. Oxidative stress and diabetic complications. Circ Res. 2010;107(9):1058-70.
2- Widlansky ME, Gutterman DD. Regulation of endothelial function by mitochondrial reactive oxygen species. Antioxid Redox Signal. 2011;15(6):1517–30.
3- Naudi A, Jove M, Ayala V, Cassanye A, Serrano J, Gonzalo H, et al. Cellular dysfunction in diabetes as maladaptive response to mitochondrial oxidative stress. Exp Diabetes Res. 2012;2012:1-14
4- Victor VM, Rocha M, Herance R, Hernandez-Mijares A. Oxidative stress and mitochondrial dysfunction in type 2 diabetes. Curr Pharm Des. 2011;17(36):3947-58.
5- Esrefoglu M. Oxidative stress and benefits of antioxidant agents in acute and chronic hepatitis. Hepat Mon. 2012;12(3):160-7.
6- Ryan EA, Pick ME, Marceau C. Use of alternative medicines in diabetes mellitus. Diabet Med. 2001; 18(3):242-5.
7- Harzallah-Skhiri F, Ben Jannet H. Flavonoids diversification in organs of two prosopis farcta (Banks & Sol.) Eig. (Leguminosea, Mimosoideae) populations occurring in the northeast and the southeast of Tunisia. J Appl Sci Res. 2005;1(2):130-6.
8- Marles RJ, Farnsworth NR. Antidiabetic plants and their active constituents. Phytomedicine. 1996;2(2):137-89.
9- Ansari nik H, Saberi M, Jahantigh M, Ebrahimzadeh A. The evaluation of chemical composition and dry matter degradability of prosopis farcta fruit using in situ nylon bag technique. Int J Agric Crop Sci. 2013;5(9)972-5.
10- Molan AL, Mahdy AS. Iraqi medicinal plants: Total flavonoid contents, free-radical scavenging and bacterial beta-glucuronidase inhibition activities. IOSR J Dental and Med Sci. 2014;13(5)72-7.
11- Duthie G, Crozier A. Plant-derived phenolic antioxidants. Curr Opin Clin Nutr Metab Care. 2000; 3(6):447-51.
12- Tehranipour M, Mollashahi M, Javadmoosavi BZ. Effect of ethanolic extract of pod Prosopis farcta plant on neuronal density of anterior horn following Sciatic nerve compression in Rats. J Gorgan Uni Med Sci. 2012;14(4):39-43. [Persian]
13- Ranjbar-Heidari A, Khaiatzadeh J, Mahdavi-Shahri N, Tehranipoor M. The effect of fruit pod powder and aquatic extract of prosopis farcta on healing cutaneous wounds in diabetic Rat. Zahedan J Res Med Sci. 2012;14(5):16-20.
14- Al-Aboudi A, Afifi FU. Plants used for the treatment of diabetes in Jordan: A review of scientific evidence. Pharm Biol. 2011;49(3): 221-39.
15- Hedayati M, Pouraboli I, Pouraboli B, Dabiri Sh, Javadi A. Effects of otostegia persica extract on serum level of glucose and morphology of pancreas in diabetic rats. Koomeh. 2012;13(2):201-8. [Persian]
16- Zare T, Mokhtari M, Mohammadi J.The effect of Hydroalcoholic extracts of prangos ferulacea on blood factors of kidney and liver functions in diabetic male wistar rats. J Fasa Univ of Med Sci. 2012;2(3):174-80. [Persian]
17- Rahbarian R, Sadooghi SD. Investigating the effects of aqueous extract of asafoetida resin on the serum level of insulin and blood glucose in type 1 diabetic rats. J Shahrekord Univ Med Sci. 2014;16(3):16-21. [Persian]
18- Nielsen F, Mikkelsen BB, Nielsen JB, Andersen HR, Grandjean P. Plasma malondialdehyde as biomarker for oxidative stress: Reference interval and effects of life-style factors. Clin Chem. 1997;43(7):1209-14.
19- Masjedi F, Gol A, Dabiri Sh, Javadi A. Preventive effect of garlic on histopathology of liver and markers of hepatic injury in streptozotocin-induced diabetic rats. Iran J Endocrinol Metabolism. 2009;11(4):433-41. [Persian]
20- Sies H. Strategies of antioxidant defense. Eur J Biochem. 1993;215(2):213-9.
21- Ali-Shtayeh MS, Jamous RM, Al-Shafie' JH, Elgharabah WA, Kherfan FA, Qarariah KH. Traditional knowledge of wild edible plants used in Palestine (Northern West Bank): A comparative study. J Ethnobiol Ethnomed. 2008;12(4):13.
22- Al-Jeboory AA, Alhusainy WAH. Cardiovascular studies on prosopis farcta. Fitoterapia. 1984;55:137-42.
23- Yaniv Z, Dafni A, Friedman B, Palevith D. Plants used for the treatment of diabetes in Israel. J Ethnopharmacol. 1987;19(2):145-51.
24- Afifi FU. Hypoglycemic effects of prosopis farcta. Int J Pharmacognosy. 1993;31(2):161-4.
25- Asadollahi K, Abassi N, Afshar N, Alipour M, Asadollafi p.. Investigation of the effects of prosopis farcta plant extract on rat's aorta. J Med Plants Res. 2010;4(2):142-7.
26- Asadollahi A, Sarir H, Omidi A, Torbati MB. Hepatoprotective potential of prosopis farcta beans extracts against acetaminophen-induced Hepatotoxicity in wister rats. Int J Prev Med. 2014;5(10):1281-5.
27- Jafari F, Minaiyan M, Hoseyni-Baharanchi M, Heidari-Beni M. Anti-diabetic effect of prosopis farcta (Bank & Soland) J. F. Macbar extract in rats. J Health Syst Res. 2013;Special Issue on Nutrition:1649-56. [Persian]