

نتیجه درمان بلند مدت استفاده از الیزاروف در عدم جوش خوردگی های عفونی تی بیا

محمد حسین ابراهیم زاده^۱ - علی بیرجندی نژاد^۲

چکیده

زمینه و هدف: عدم جوش خوردگی عفونی تیبیا نه تنها یک مشکل پیچیده جراحی است بلکه وضعیتی مزمن و طاقت فرسا برای بیمار و مشکلی وقت گیر برای پزشک معالج است. اگر چه روش های سنتی درمان عدم جوش خوردگی عفونی تیبیا در مواردی به موفقیت می انجامد اما با ابداع روش اکسترنال فیکساتور حلقوی الیزاروف به نظر می رسد تحول قابل توجهی در درمان عدم جوش خوردگی های عفونی تی بیا ایجاد شده است. **روش تحقیق:** از سال ۱۳۷۷ تا ۱۳۸۴، ۸۴ بیمار با تشخیص عدم جوش خوردگی عفونی تیبیا در ۳ بیمارستان دانشگاهی مشهد توسط این نویسندگان با این روش درمان شده و به روش آینده نگر پیگیری شدند اطلاعات بالینی و پاراکلینیکی و رادیوگرافی های بیمار ثبت شد. مطالعه شامل ۶۸ مرد و ۱۶ زن است. سن متوسط بیماران 26 ± 8 سال (۱۷ تا ۵۵ سال) است. مدت متوسط پیگیری ۴/۵ سال (۳ تا ۹ سال) بود.

یافته ها: در ۸۱ بیمار (۹۶/۴۲٪) شکستگی به یونیون انجامید و عفونت ریشه کن شد، مدت حصول جوش خوردگی و استفاده از داربست الیزاروف به طور متوسط ۶/۴ ماه بود. در ۳ مورد قطع اندام (آمپوتاسیون) زیر زانو در مرحله ای از درمان بدلیل مقاوم بودن عفونت یا دیگر دلایل انتخاب شده و انجام شد. عفونت محل پین و شل شدن پین در ۱۸ بیمار (در ۴۱ پین) و عارضه موقتی عصبی در ۱۰ بیمار (۱۱/۹٪) اتفاق افتاد که همه بهبودی خوبیافتند و هیچ عارضه دائمی عصبی به صورت دائمی وجود نداشت. در یک مورد عارضه عروقی (پسودوآنورسم شریان تیبیالیس قدامی) اتفاق افتاد که با جراحی عروق درمان شد. سفتی مفصل پروگسیمال و دیستال به فریم الیزاروف نیز از شایعترین عوارض طولانی مدت این روش درمانی است به خصوص در مواردی که برای درمان عدم جوش خوردگی عفونی ۱/۳ دیستال تیبیا استفاده شده باشد.

نتیجه گیری: نتایج نشان می دهد که روش الیزاروف انتخاب عالی در درمان عدم جوش خوردگی های پیچیده و عفونی تیبیا در جوش خوردن و ریشه کن کردن عفونت تیبیا است. این یکی از انتخاب هایی است که با اطمینان و قاطعیت زیاد می توان برای معالجه این بیماران پیشنهاد کرد.

کلید واژه ها: الیزاروف؛ عدم جوش خوردگی عفونی تیبیا؛ شکستگی تیبیا؛ محدودیت حرکتی زانو؛ محدودیت حرکتی مچ پا

افق دانش؛ فصلنامه دانشگاه علوم پزشکی و خدمات بهداشتی درمانی گناباد (دوره ۱۴؛ شماره ۲؛ تابستان سال ۱۳۸۷)

پذیرش: ۱۳۸۷/۹/۱۱

اصلاح نهایی: ۱۳۸۷/۹/۲

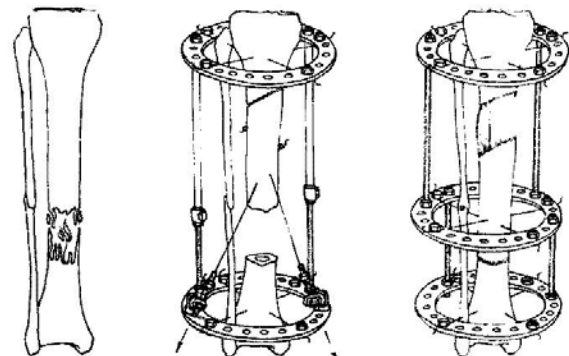
دریافت: ۱۳۸۶/۱۰/۲۰

- ۱- نویسنده مسؤول؛ استادیار، گروه جراحی ارتوپدی، مرکز تحقیقات جراحی ارتوپدی، دانشگاه علوم پزشکی مشهد
آدرس: مشهد- بیمارستان قائم- مرکز تحقیقات جراحی ارتوپدی مشهد
تلفن و نامبر: ۰۵۱۱-۸۴۱۷۴۵۳ پست الکترونیکی: ebrahimzadeh@ums.ac.ir
- ۲- استادیار، گروه جراحی ارتوپدی، دانشگاه علوم پزشکی مشهد

مقدمه

عدم جوش خوردگی عفونی تیبیا یک چالش بزرگ فرا روی جراحان ارتوپدی و بیماران است. همراه این معضل، نقصان نسج استخوان، اشکال محوری استخوان و نامناسب بودن نسج نرم بر پیچیدگی درمان می افزاید (۵-۱).

تا دو دهه اخیر بسیاری از بیماران با عدم جوش خوردگی عفونی تیبیا سرانجام با آمپوتاسیون درمان میشدند (۶). اما روش های جدید شامل الیزاروف، اکسترنال فیکساتورهای معمولی و جراحی انتقال گرافت آزاد میکروواسکولار پوست، عضله و استخوان، توانایی جراحان را در درمان این موارد پیچیده بازتر کرده است. تکنیک الیزاروف عبارت است از جابجایی و انتقال قطعه ای از استخوان که در متافیز پروگزیمال یا دیستال آن کورتیکومی انجام شده است و بتدریج کشش اعمال می شود، استخوان بلند، نقص استخوانی پر شده و به تدریج بسته می شود و همزمان عفونت نیز با افزایش و اسکولاریزاسیون آن ناحیه ریشه کن می شود (شکل ۱).



شکل ۱: سیستم الیزاروف که با کورتیکومی در پروگزیمال تیبیا و دیستراکشن ایجاد استخوان سازی در قسمت خالی استخوان تیبیا (Defect) را پر می کند.

تئوری الیزاروف این است که استئومیلیت در آتشی که با تولید نسج استخوانی^۱ ایجاد می کند می سوزد (۷).

این مقاله بر آن است که تجربه و نتایج این نویسندگان را در درمان عدم جوش خوردگی های عفونی تیبیا به روش الیزاروف که روشی ارزان و در دسترس اما وقت گیر و دقیق است به همکاران ارائه نماید.

روش تحقیق

این مطالعه آینده نگر شامل ۸۴ (۸۴ تیبیا) بیمار است که در فاصله سالهای ۱۳۷۷ تا پایان سال ۱۳۸۴ در بیمارستان های امدادی شهید کامیاب، قائم و شهید هاشمی نژاد مشهد با تشخیص بالینی عدم جوش خوردگی عفونی تیبیا تحت عمل جراحی با استفاده از اکسترنال فیکساتور حلقوی الیزاروف قرار گرفته اند. معیارهای ورود بیماران به این مطالعه شامل بیمارانی بودند که مدتی بعد از درمان اولیه شکستگی های تیبیا (درمان بسته یا جراحی) دچار عفونت محل شکستگی و عدم جوش خوردگی آن شده بودند. معیارهای بالینی عفونت شامل زخم باز یا سینوس مترشحه چرکی یا شواهد چرک واضح در سر عمل جراحی نان یونیون بود.

تأیید نان یونیون عفونی بوسیله رادیوگرافی ساده و در مواردی استفاده از اسکن هسته ای استخوان T99 و لکوسیتوز و افزایش ESR صورت گرفته است. در این روش جراحی، بیماران تحت بیهوشی عمومی یا ناحیه ای، پس از دبریدمان و شستشوی زخم عفونی و سعی در خارج کردن نسوج نکروز و عفونی و خارج کردن ایمپلنت ارتوپدی قبلی، فریم الیزاروف با پین های باریک بسته شده و سپس کشش کافی داده شد. سپس زخم بیمار و محل پین های بیمار پانسمان شد. در بعضی از موارد نیز با وجود بسته بودن الیزاروف در پیگیری های بعدی برای نقض نسج نرم پوست و عضله که استخوان اکسپوز بود گرافت پوستی یا فلاپ عضلانی همراه با گرافت پوستی انجام شد. محافظت از پین های الیزاروف برای جلوگیری از عفونت محل پین به بیمار آموزش داده شد که بیمار روزانه محل تماس پین ها با پوست را با الکل یا صابون مخصوص شستشو دهد.

برای ایجاد کمپرسن در محل شکستگی نیز به بیمار آموزش برای ایجاد کمپرسن با چرخاندن پیچ های کمپرسن در رینگ های پروگزیمال و دیستال داده شد و در ویزیت های پیگیری بیماران نیز جراح مربوطه بسته به نیاز و پیشرفت و یا تأخیر جوش خوردگی و وضعیت عفونت با کمپرسن پیچ ها با تحریک محل نان یونیون باعث بهبود زخم، بهبود عفونت و افزایش سرعت جوش خوردن و پر شدن نقص استخوانی^۲ شد. در ۵۰ بیمار که دچار عدم جوش خوردگی هیپرترونیک عفونی تیبیا بودند و نسوج نکروزه و سکستر کمی وجود داشت از تکنیک های کوتاه کردن حد^۳ یا یک مرکزی^۴ الیزاروف استفاده شد (شکل ۲).

2- Bone defect
3- Acute shortening
4- Monofocal

1- Regeneration

چک لیست فرم پیگیری بیماران در قبل، بعد اعمال جراحی، در معاینات پیگیری بیماران پر شد. پیشرفت بیماران از نظر وضعیت جوش خوردن، عفونت و عملکرد اندام، محدودیت حرکتی مفاصل و دیگر سمپوم های بالینی ثبت شد. مدت پیگیری به طور متوسط ۴/۵ سال (۳ سال تا ۹ سال) بوده است. مدت بسته بودن داربست الیزاروف به ساق بیمار حداقل ۴ ماه و حداکثر ۱۵ ماه بوده است و به طور متوسط ۶/۴ ماه بوده است.

یافته ها

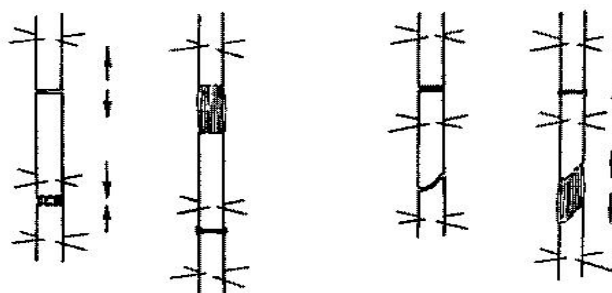
مطالعه شامل ۶۸ مرد (۸۰/۹۵٪) و ۱۶ زن (۱۹/۰۵٪) با سن متوسط 8 ± 26 (۵۵-۱۷ سال) سال می باشد. در ۵۰ بیمار تیبیای راست (۵۹/۵۲٪) و ۳۴ بیمار تیبیای چپ (۴۰/۴۸٪) دچار عدم جوش خوردگی عفونی تیبیا می باشد. در ۵۰ بیمار ۱/۳ میدل (۵۹/۵۲٪)، ۲۶ مورد ۱/۳ دیستال (۳۰/۹۵٪) و ۸ مورد ۱/۳ پروگزیمال تیبیا (۹/۵۲٪) محل عدم جوش خوردگی عفونی تیبیا بود.

بر اساس پرونده های بستری نوبت اول بیماران (موقع شکستگی)، ۳۴ مورد (۴۰/۴۷٪) از بیماران شکستگی بسته و ۵۰ مورد (۵۹/۵۲٪) شکستگی باز داشته اند. در گروه با شکستگی باز (۵۰ بیمار) در بدو مراجعه ۱۲ بیمار (۲۴٪) تیپ I، ۱۵ بیمار (۳۰٪) تیپ II و ۲۳ بیمار (۴۶٪) تیپ III بر اساس تقسیم بندی شکستگی باز گاستیلو داشته اند.

مکانیسم ترومای اولیه که باعث شکستگی در بیمار شده بود تصادف با موتورسیکلت در ۴۴ بیمار، تصادف با اتومبیل در ۲۷ بیمار، سقوط از ارتفاع در ۷ بیمار، گلوله در ۶ بیمار به ترتیب ۵۲/۳۸٪، ۳۲/۱۴٪، ۸/۳۳٪ و ۷/۱۴٪ بوده است.

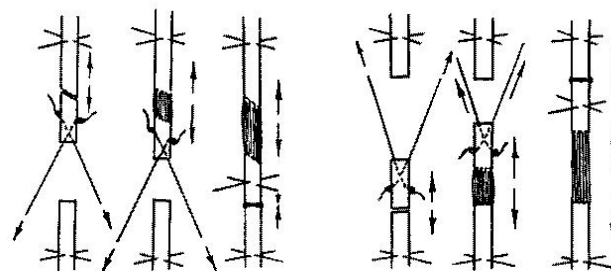
بر اساس پرونده بیمارستانی بیماران درمان اولیه ۸۴ بیمار فوق در مراجعه اولیه با شکستگی حاد در ۷۷ بیمار (۹۱٪) عمل جراحی باز و تثبیت داخلی با پلاک، انترامدولاری نیل و یا اکسترنال فیکساتور بوده است و در ۷ بیمار (۸/۳٪) جا اندازی بسته و گچگیری انجام شده بوده است.

مطالعه حاضر به مجموع ۸۴ بیماری که با تشخیص عدم جوش خوردگی عفونی تیبیا بستری و تحت عمل جراحی با استفاده از الیزاروف قرار گرفته اند می پردازد.



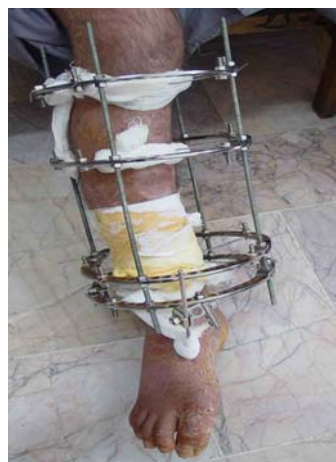شکل ۲- نمای گرافیک سیستم الیزاروف یک مرکزی (Monofocal)

در ۳۴ بیمار بدلیل وجود عدم جوش خوردگی آتروفیک، عفونت گسترده و شکستهای بزرگ بعد از حذف سکستر و بردیدمان کافی از تکنیک الیزاروف دو مرکزی استفاده شد (شکل ۳).



شکل ۳: نمای گرافیک سیستم الیزاروف دو مرکزی (Bifocal)

یکی از نکاتی که به بیماران توصیه شده تأکید بر استفاده از رژیم های غذایی پر پروتئین، ورزش و ترک سیگار و در نتیجه افزایش دفاع ایمنی بدن برای تسریع در این جوش خوردگی و معالجه عفونت بود. از تمام رادیوگرافی های بیمار قبل از عمل و بعد از عمل در طول مدت پیگیری برای بررسی پیشرفت یونیون و همچنین از زخم بیمار و اندام بیمار عکس گرفته شده که در پرونده تحقیق مذکور موجود است (شکل ۴).

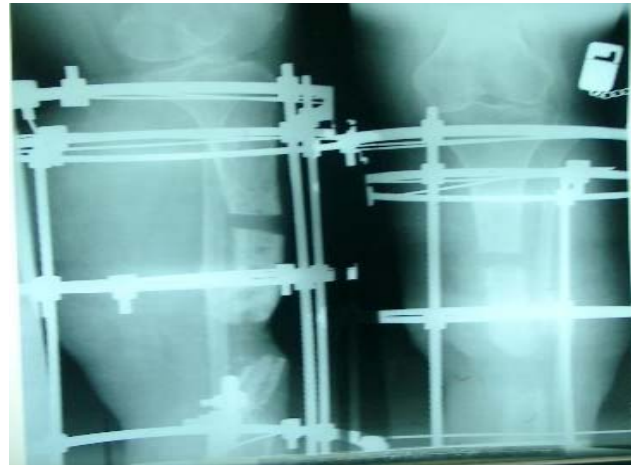


شکل ۴: عکس ساق بیماری که برای عدم جوش خوردگی عفونی تیبیای وی که از ۲ سال قبل از مراجعه به کلینیک ما ادامه داشته است و به درمان های دیگر پاسخ نداده است (سیستم الیزاروف کار گذاشته شده است).

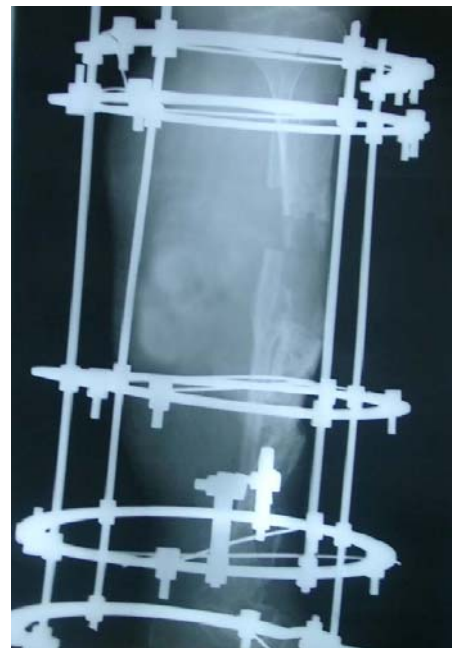
در ۸۱ بیمار (۹۶/۴۲٪) پس از استفاده از الیزاروف و دبریدمان و شستشوی مکرر در موارد لزوم شکستگی به یونیون انجام و عفونت نیز متوقف شد (شکل ۵).



شکل ۵: رادیوگرافی یکسال بعد از عمل اولیه که پر شدن حفره و جوش خوردن را نشان می دهد



شکل ۵ (الف): رادیوگرافی بعد از عمل خانمی ۴۳ ساله با عدم جوش خوردگی عفونی تیبیا و یک نقص بزرگ در تیبیا (Defect) که برای وی سیستم الیزاروف (با تکنیک دو مرکزی) کار گذاشته شده است.



شکل ۵ (ب): رادیوگرافی ۳ ماه بعد از عمل که شواهد استخوان سازی اولیه مشاهده می شود.

در ۳ مورد (۳/۵۷٪) به دلیل طولانی شدن مدت درمان، عدم امکان پوشش کامل نسج نرم، عدم تحمل اعمال جراحی های مکرر توسط بیمار، عدم همکاری بیمار، عدم همکاری در ترک سیگار و وجود بیماریهای سیستمیک همراه آمپوتاسیون زیر زانو انجام شد. تعداد اعمال جراحی در این گروه از بیماران شامل عمل گذاشتن داربست حلقوی الیزاروف، تعویض محل پین ها، دبریدمان و فلاپ پوستی، استئوتومی و کورتیکوتومی حداقل ۲ بار و حداکثر ۱۲ بار و به طور متوسط ۸ بار بوده است.

شایع ترین عارضه در طول درمان عفونت محل پین ها بود که در ۱۸ بیمار (مجموعاً ۴۱ پین) مجبور به حذف پین یا تعویض محل پین شدیم. سفتی و محدودیت حرکتی مفصل مچ پا نیز به عنوان دومین عارضه عمل جراحی اتفاق افتاد که در بیمارانی که عدم جوش خوردن عفونی در ۱/۳ دیستال وجود داشت شایع تر بود. محدودیت حرکتی در غالب موارد در دورسی فلکشن مچ پا بود. در طول استفاده از الیزاروف به بیمار آموزش

سلول های دفاعی شده و همه این عوامل باعث ریشه کن شدن خودبخودی عفونت و در همان حال تحریک جوش خوردن و تسریع جوش خوردن استخوان می شود (۷).

اولین گزارش هایی که در مورد درمان نان یونیون های عفونی تیبا به روش الیزاروف در منابع پزشکی انگلیسی زبان وجود دارد مربوط به دهه ۸۰ میلادی است. اولین مقالات مربوط به مراندی^۱ و همکارانش و پیرسون^۲ و همکارانش است که بصورت گزارش مورد نتیجه درمان عدم جوش خوردگی عفونی تی بیا را به ترتیب در ۱۳ و ۵ مورد بصورت عالی گزارش کرده اند (۱۵,۱۶).

چندین مقاله گذشته نگر نتیجه روش های درمانی مختلف اتوگرافت استخوان کنسلوس را با درمان الیزاروف در عدم جوش خوردگی های تیبا مقایسه کرده اند و نتیجه گیری آن ها فوائد بیشتر استفاده از روش الیزاروف را نشان داده است (۲۱-۱۷).

رینگ^۳ و همکارانش در یک بررسی گذشته نگر نتایج معالجه عدم جوش خوردگی عفونی تیبا را در ۱۰ بیمار با الیزاروف و در ۱۷ مورد با گرافت استخوانی با پیگیری متوسط ۶ ساله مقایسه کردند که در نهایت ۲۶ بیمار اندام با عملکرد خوب داشته و یک مورد منجر به آمپوتاسیون زیر زانو شده ولی نتیجه دو گروه را در بسیاری از معیارها مشابه و در بعضی موارد نتایج گروه گرافت استخوانی را بهتر گزارش کرد (۲۲).

هیچکدام از مقالات منتشر شده و حجم نمونه آن ها (تعداد بیماران) به فراوانی نمونه های مورد بررسی ما که در این مقاله گزارش می شود نبوده است. در ۸۴ بیمار مطالعه حاضر، ۸۱ بیمار (۹۶/۴٪) از با عدم جوش خوردگی تیبا هم نهایتاً شکستگی جوش خورد و هم عفونت ساق معالجه و ریشه کن شد. بنابراین ارزیابی نتایج ما میتواند در ارزیابی موفقیت استفاده از تکنیک الیزاروف در درمان عدم جوش خوردگی های عفونی تی بیا که از گذشته یک چالش بزرگ فرا روی بیمار و پزشک می باشد، قابل توجه باشد.

مگدم^۴ و همکارانش در سال ۲۰۰۶ نتیجه درمان عدم جوش خوردگی عفونی تیبا را در ۲۷ بیمار گزارش کردند که نتایج به

های حرکت و ورزش زانو، مچ پا و پا داده شد اما در مجموع در ۴۰ مورد (۴۷٪) در آخرین معاینه درجاتی از سفتی حرکتی مچ پا وجود داشت. محدودیت حرکتی باقیمانده زانو بر اساس اندازه محدودیت آخرین معاینات در ۲۰ بیمار (۲۳٪) به درجات ۲۰ تا ۵۰ درجه وجود داشت.

عارضه عصبی که شامل ۱۰ مورد (۱۱/۹٪) نروپراکسی عصب پرونتال بود که همه موارد نهایتاً بهبود کامل عصبی را باز یافتند. عارضه عروقی فقط در یک مورد (۱/۱۹٪) به صورت آنوریسم کاذب شریان تیبیالیس قدامی اتفاق افتاد که بیمار تحت عمل جراحی عروق قرار گرفت. شکستگی مجدد در هیچ بیماری دیده نشد.

بحث

اکسترنال فیکساتور حلقوی الیزاروف و تئوری تولید نسج در اثر کشش آهسته در دهه ۵۰ میلادی (قرن بیستم) در شهر کورگان در غرب سیبری روسیه توسط دکتر الیزاروف ارتوپد روسی ابداع و معرفی شد. در سال ۱۹۵۱ الیزاروف کشف کرد که نسج طبیعی استخوان می تواند تحت کشش آهسته تولید شده و اندام تطویل یابد. او این پدیده را Tension-stress نام گذاری کرد (۱۱-۲,۷). از اواخر دهه ۷۰ و اوایل دهه ۸۰ میلادی تئوری الیزاروف و استفاده از تکنیک الیزاروف از روسیه به دیگر نقاط جهان گسترش یافت (۸,۱۱). الیزاروف با این تئوری که تحریک استئوسنتز باعث از بین بردن عفونت و افزایش دفاعی و موضعی آن می شود تحولی شگرف در معالجه عدم جوش خوردگی های عفونی استخوان های بلند ایجاد کرد. در چند سال گذشته تمایل به استفاده از اکسترنال فیکساتور حلقوی الیزاروف در درمان عدم جوش خوردگی های عفونی تیبا که معضل فراگیر در بیماران ارتوپدی و تروما و در حال فزونی است بیشتر شده و در بسیاری از مراکز جراحی ارتوپدی به عنوان درمان انتخابی با نتیجه قابل قبول ارزیابی می شود (۱۲,۱۳). روش های سنتی درمان عدم جوش خوردگی عفونی تیبا شامل دبریدمان، حذف نسج نکروزه و آلوده و استفاده از گرافت استخوانی بودند (۱۴).

الیزاروف معتقد است که تأثیر کشش و دیستراکشن آهسته در استخوان و نسج نرم اطراف باعث افزایش و اسکولاریزاسیون ناحیه ای، افزایش فاکتورهای التهابی و ایمنی و افزایش

1- Morandi M

2- Pearson RL

3- Ring D

4- Magadum MP

میشود. ما به همه بیماران استفاده روزانه یا یک روز در میان الکل در محل تماس پین با پوست را آموزش می دادیم و بعضی از بیماران نیز از بتادین استفاده می کردند در بسیاری از موارد عفونت پین با شستشوی موضعی با نرمال سالین یا استفاده از بتادین و آنتی بیوتیک خوراکی التهاب فروکش کرده و درد و عفونت بیمار برطرف می شد. همانطوریکه گفته شد در مواردی (۱۸ بیمار و ۴۱ پین) مجبور به حذف پین یا جابجایی پین و یا جایگزینی پین در جهت دیگری از داربست اکسترنال فیکساتور حلقوی شدیم. عارضه عروقی به دنبال استفاده از فریم الیزاروف عارضه نادری است و فقط معدود مواردی گزارش شده است، یک بیمار نیز عارضه عروقی در شریان تیبیالیس قدامی پیدا کرد که تحت عمل جراحی لازم قرار گرفت.

نتیجه گیری

در مجموع از ۸۴ بیمار با عدم جوش خوردگی عفونی تیبیا، ۸۱ بیمار یعنی ۹۶/۴٪ جوش خوردگی کامل و ریشه کن شدن عفونت را به دست آوردند. و در ۳ مورد (۳/۵۷٪) آمپوتاسیون زیر زانو نتیجه نهایی بیماران بود. بنابراین اگر چه الیزاروف روشی وقت گیر و همراه با بعضی عوارض و مشکلات کوچک و محدود است که اختلال چندانی در عملکرد نهایی اندام ایجاد نمی کند ولی در غالب موارد به جوش خوردن استخوان و معالجه عفونت منتهی می شود و راه حل مناسبی است که می توان برای عدم جوش خوردگی عفونی تیبیا توجه کرد.

تشکر و قدردانی

نویسندگان این مقاله از سرکار خانم هانیه ابراهیمی مسئول دفتر گروه ارتوپدی که تایپ این مقاله را انجام داده اند و از مرکز تحقیقات ارتوپدی مشهد نیز تشکر می نمایند.

References:

- 1- Motsitsi NS. Management of infected nonunion of long bones: the last decade (1996-2006). *Injury, In. J. Care Injured* 2008; 36: 155-160.
- 2- Gustilo RB, Mendoza RM, Williams DN. Problems in the management of type III (severe) open fractures: A new classification of type III open fractures. *J Trauma* 1984, 24: 742-746.
- 3- Ilizarov GA. *The Transosseous Osteosynthesis. Theoretical and Clinical Aspects of the Regeneration and Growth of Tissue.* New York, Springer-Verlag 1992.

صورت ۱۹ مورد عالی ۵ مورد خوب و یک مورد متوسط و یک مورد نیز آمپوتاسیون در پیگیری ۱۰ تا ۲۴ ماهه بود (۲۳).

یکی از مسائل استفاده از اکسترنال فیکساتور حلقوی الیزاروف در درمان این بیماران نیاز به بستن طولانی مدت این داربست به اندام بیمار است که دیگر محققین نیز به آن اشاره کرده اند. خوشبختانه در بیماران ما همکاری بسیار خوبی در پوشیدن طولانی مدت این اکسترنال فیکساتور حلقوی وجود داشت. که یکی از دلایل آن را میتوان شکست درمان های ساده تر قبلی ذکر کرد البته مزیت قابل توجه این وسیله این است که همزمان با درمان در بسیاری از مواقع راه رفتن و تحمل وزن نسبی یا کامل روی اندام عمل شده وجود دارد و در فعالیت های فردی و اجتماعی بیمار اختلال چندانی ایجاد نمی کند. معیارهای برداشتن وسیله الیزاروف در ساق بیمار وقتی است که شکستگی جوش خورده باشد و رمودلینگ محل شکستگی اتفاق افتاده باشد. در مواردی که بیمار تحمل طولانی مدت نداشته بعد از ریشه کن شدن عفونت و ایجاد یونیون اولیه می توان وسیله را برداشت و ادامه درمان را با گچ گیری انجام داد.

مشکلات پین های خارجی شامل عفونت، شل شدگی پین در همه سیستم های اکسترنال فیکساتور مثل اکسترنال فیکساتور AO، اکسترنال فیکساتور واگنر وجود دارد ولی تجربه نشان داده است در سیستم اکسترنال فیکساتور حلقوی الیزاروف به دلیل باریک تر بودن پین ها و کشش بیشتر پین ها، عفونت و شل شدگی پین ها بسیار کمتر از انواع گفته شده قبل است و در واقع یکی از مزایای سیستم الیزاروف همین است.

عفونت محل پین یک مشکل شایع است که در موارد کمی ما مجبور به برداشتن پین یا جابجایی محل پین شدیم در اغلب موارد با آموزش و مراقبت های شخصی بیمار این مشکل حل

- 4- Cattaneo R, Catagni M, Johnson EE. The treatment of infected nonunion and segmental defects of the tibia by the methods of Ilizarov. *Clin Orthop* 1992, 280: 143-152.
- 5- De Boer HH, Wood MB, Hermans J. Reconstruction of large skeletal defects by vascularized fibula transfer. Factors that influenced the outcome of union in 62 cases. *Int Orthop* 1990, 14:121-128.
- 6- Green SA. Skeletal defects. A comparison of bone grafting and bone transport for segmental skeletal defects. *Clin Orthop* 1994, 301:111-117.
- 7- Ilizarov GA. *Transosseous osteosynthesis*. Heidelberg: Springer - Verlag 1991.
- 8- Ring D, Jupiter JB, Gan BS, Israeli R, Yaremchuk MJ. Infected nonunion of the tibia. *Clin Orthop*. 1999, (369): 302-11.
- 9- A.S.A.M.I.Group, Maiochi AB, Aronson J eds. *Operative Principles of Ilizarov* Baltimore: Williams Wilkins 1991.
- 10-Ilizarov GA. Basic principles of transosseous compression and distraction osteosynthesis [in Russian]. *Orthop Traumatol Protez* 1971; 32: 7-15.
- 11-Ilizarov GA. The tension-stress effect on the genesis and growth of tissues. Part I. The influence of stability of fixation and soft-tissue preservation. *Clin Orthop Relat Res* 1989; 238: 249-81.
- 12-Marsh DR, Shah S, Elliott J, Kurdy N. The Ilizarov method in nonunion, malunion and infection of fractures. *J Bone Joint Surg Br* 1997 Mar; 79(2): 273-9.
- 13-Ahmad M, Abdel AAL. Ilizarov bone transport for massive tibial bone defects. *Orthopedics*; Jan 2006; 29(1); 70.
- 14- Wiss DA, Stetson WB. Tibial Nonunion: Treatment Alternative, *J AM Acad Orthop Surg*. 1996 Oct; 4(5): 249-257.
- 15-Morandi M, Zembo MM, Ciotti M. Infected tibial pseudarthrosis. A 2-year follow up on patients treated by the Ilizarov technique. *Orthopedics* 1989 Apr; 12(4): 497-508.
- 16-Pearson RL, Perry CR. The Ilizarov technique in the treatment of infected tibial nonunion. *Orthop Rev*. 1989 May; 18(5): 609-13.
- 17-Laursen MB, Lass P, Christensen KS. Ilizarov treatment of tibial nonunions results in 16 cases. *Acta Orthop Belg* 2000 Jun; 66(3): 279-85.
- 18-Hosny G, Shawky MS. The treatment of infected non-union of the tibial by compression-distraction techniques using the Ilizarov external fixator. *Int Orthop* 1998; 22(5): 298-302.
- 19-Song HR, Cho SH, Koo KH, Jeong ST, Park YJ, Ko JH. Tibial bone defects treated by internal bone transport using the Ilizarov method. *Int Orthop* 1998; 22(5):293-7.
- 20-Petrov NV, Urazgil'deev ZI, Lialin VA, Roskidailo AS. Treatment of infected pseudarthroses of the tibial complicated by defects of soft tissues. *Khirurgiia (Mosk)* 1991 Dec; (12):62-6.
- 21-Toh CL, Jupiter JB. The infected nonunion of the tibia. *Clin Orthop* 1995 Jun; (315): 176-91.
- 22-Ring D, Jupiter, Jess B, Gun, Bings, Israeli R. Infected nonunion of Tibia, *Clin Orthop* 1999, 369: 302-311.
- 23-Magadum MP, Basavaraj Yadav CM, Phaneesha MS, Ramesh LJ. Acute compression and lengthening by the Ilizarov technique for infected nonunion of the tibia with large bone defects. *Journal of orthopedic surgery* 2006; 14(3): 273-9.